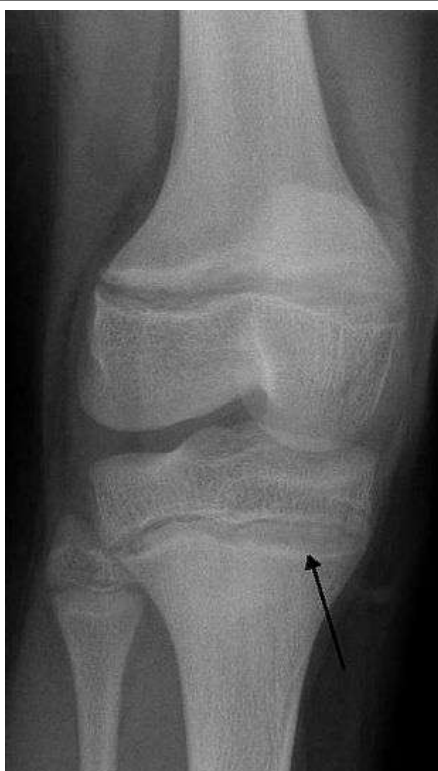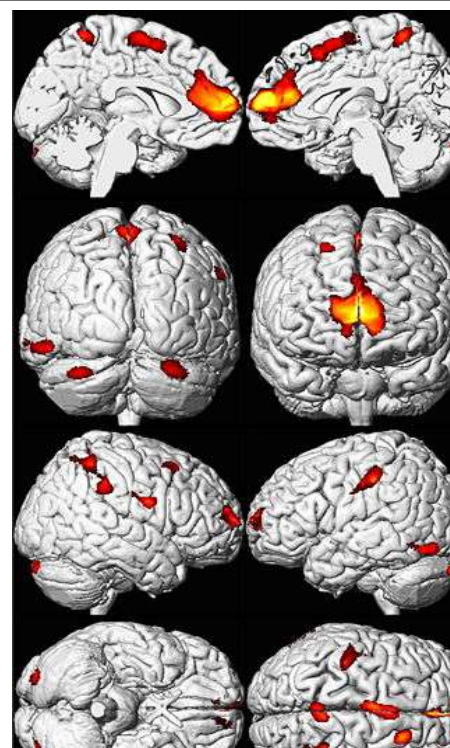


Στη περίπτωση που ο μόλυβδος εισέλθει στον οργανισμό μετά από κατάποση εύκολα απορροφάται από το αίμα. Κυκλοφορεί με τη ροή του αίματος και διανέμεται πρωταρχικά στους μαλακούς ιστούς (νεφρά, εγκέφαλος) και στα οστά.



*Ακτινογραφία με χαρακτηριστικό εύρημα της δηλητηρίασης από μόλυβδο. Παρουσία γραμμών αυξημένης πυκνότητας κατά την μετάφυση των οστών στα μικρά παιδιά.*



*Απεικόνιση εγκεφάλων ενηλίκων που εκτέθηκαν σε μόλυβδο.*

Οι εγκέφαλοι των ενηλίκων που είχαν εκτεθεί σε μόλυβδο, όπως τα παιδιά παρουσιάζουν μείωση του όγκου, ιδιαίτερα στον προμετωπιαίο φλοιό, όπως φαίνεται σε μαγνητική τομογραφία. Απεικονίζεται η απώλεια περιοχών με το χρώμα πάνω από ένα πρότυπο φυσιολογικού εγκεφάλου.

