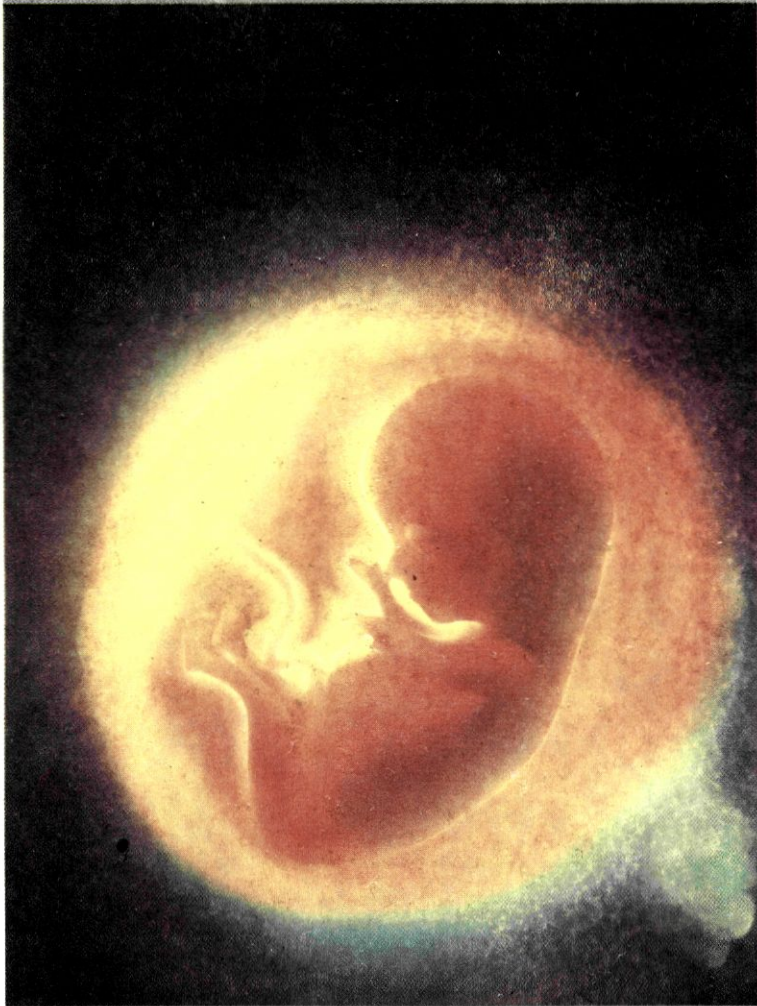

ΚΕΦΑΛΑΙΟ 1

1



1. ΑΠΟ ΤΟ ΚΥΤΤΑΡΟ ΣΤΟΝ ΟΡΓΑΝΙΣΜΟ

ΚΥΤΤΑΡΑ ΚΑΙ ΙΣΤΟΙ

Ο ανθρώπινος οργανισμός συνίσταται από τρισεκατομμύρια κύτταρα. Τα κύτταρα αυτά εμφανίζουν σημαντική ποικιλομορφία, που αφορά το μέγεθος, το σχήμα το χρώμα κ.ά. Παρ' όλο που προέρχονται από ένα αρχικό κύτταρο, το ζυγωτό, με αλληπάλληλες μιτωτικές διαιρέσεις, αποκτούν τελικά διαφορετικά μορφολογικά και λειτουργικά χαρακτηριστικά με τη διαδικασία της **διαφοροποίησης**. Τα χαρακτηριστικά αυτά τους επιτρέπουν να επιτελούν αποτελεσματικά τις εξειδικευμένες λειτουργίες τους. Κύτταρα μορφολογικά όμοια, που συμμετέχουν στην ίδια λειτουργία αποτελούν έναν **ιστό**.

Διακρίνουμε τέσσερα είδη ιστών, τον επιθηλιακό, τον ερειστικό, το μυϊκό και το νευρικό.

Επιθηλιακός ιστός

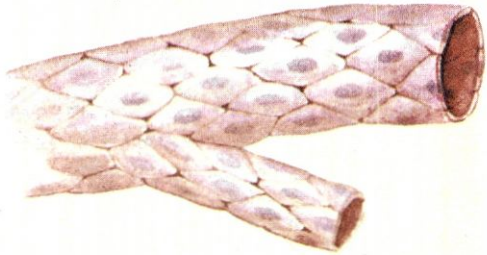
Ο **επιθηλιακός ιστός** αποτελείται από κύτταρα στενά συνδεδεμένα μεταξύ τους, που σχηματίζουν επιφάνειες, οι οποίες καλύπτουν εξωτερικά το σώμα ή επενδύουν εσωτερικά διάφορες κοιλότητες. Τα επιθηλιακά κύτταρα έχουν ποικίλη μορφολογία. Για παράδειγμα, αυτά που σχηματίζουν το τοίχωμα των τριχοειδών αγγείων (εικ.1.1) ή των πνευμονικών κυψελίδων είναι πεπλατυσμένα.

Ο ρόλος του επιθηλιακού ιστού είναι κυρίως προστατευτικός. Απομακρύνει επίσης βλέννα και σκόνη, επιτρέπει τη διάχυση και την απορρόφηση ουσιών και τέλος συμβάλει στην παραγωγή και έκκριση προϊόντων.

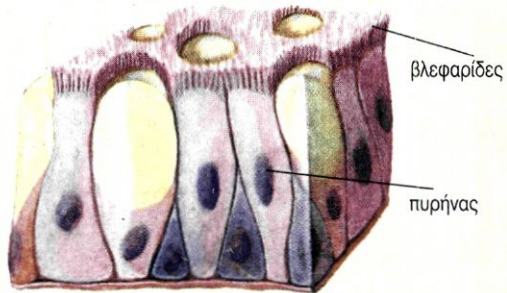
Πολλά επιθηλιακά κύτταρα φέρουν βλεφαρίδες ή μικρολάχνες και σχηματίζουν τον

κροσσωτό επιθηλιακό ιστό. (εικ.1.2) Τέτοιος ιστός επενδύει εσωτερικά τις αεροφόρες οδούς. Οι βλεφαρίδες του απομακρύνουν τη βλέννα, πάνω στην οποία έχουν προσκολληθεί μικρόβια ή σκόνες. Τα επιθηλιακά κύτταρα του λεπτού εντέρου φέρουν πολυάριθμες μικρολάχνες, οι οποίες συμβάλλουν στην απορρόφηση χρήσιμων τελικών προϊόντων της πέψης.

Μερικές φορές κύτταρα του επιθηλιακού ιστού μπορεί να παράγουν και να εκκρίνουν κάποιο προϊόν και τότε συνιστούν έναν **αδένα**. Ένας αδένας μπορεί να αποτελείται από πολλά κύτταρα (όπως οι σιελογόνοι) ή από ένα μόνο κύτταρο (όπως τα βλεννογόνα κύτταρα του γαστρεντερικού σωλήνα).



εικ. 1.1 Πλακώδη επιθηλιακά κύτταρα

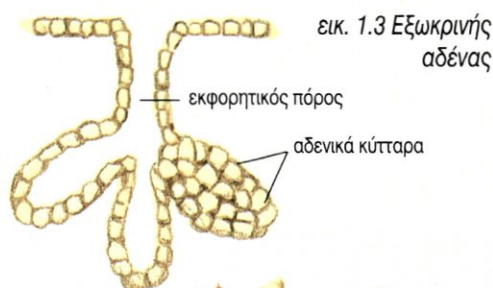


εικ. 1.2 Κροσσωτός επιθηλιακός ιστός

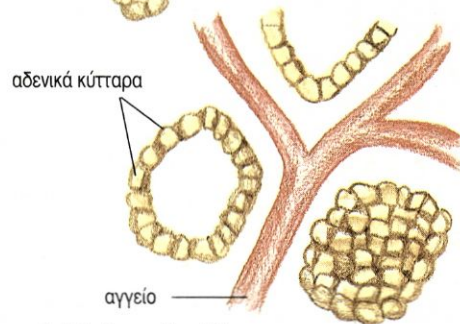
Οι **εξωκρινείς αδένες** (εικ. 1.3) εκκρίνουν τα προϊόντα τους διά μέσου ενός εκφορητικού πόρου είτε έξω από το σώμα (π.χ. οι ιδρωτοποιόι αδένες) είτε σε εσωτερικές κοιλότητες (π.χ. οι σιελογόνοι αδένες).

Οι **ενδοκρινείς αδένες** (εικ. 1.4) εκκρίνουν τα προϊόντα τους κατευθειάν στο αίμα (π.χ. η υπόφυση).

Οι **μεικτοί αδένες** περιλαμβάνουν εξωκρινή και ενδοκρινή μοίρα. Για παράδειγμα, η εξωκρινής μοίρα του παγκρέατος εκκρίνει το παγκρεατικό υγρό στο δωδεκαδάκτυλο, διά μέσου του παγκρεατικού πόρου, ενώ η ενδοκρινής μοίρα εκκρίνει στο αίμα την ινσουλίνη και τη γλυκαγόνη, οι οποίες ελέγχουν τη συγκέντρωση της γλυκόζης στο αίμα.



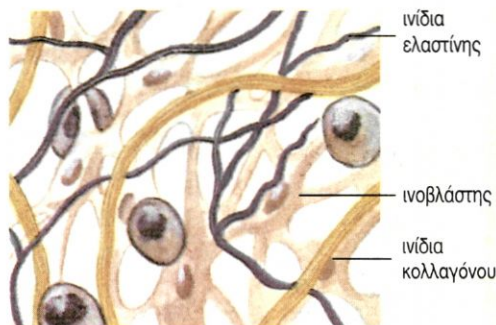
εικ. 1.3 Εξωκρινής αδένας



εικ. 1.4 Ενδοκρινής αδένας


Ερειστικός ιστός

Ο **ερειστικός ιστός** αποτελείται από κύτταρα που βρίσκονται μέσα σε άφθονη μεσοκυττάρια ουσία. Η μεσοκυττάρια ουσία μπορεί να περιέχει δύο τύπων πρωτεϊνικά ινίδια, το κολλαγόνο, που της προσδίδει αντοχή και ελαστικότητα, και την ελαστίνη, που της προσδίδει περισσότερη ελαστικότητα. Ο ερειστικός ιστός συνδέει δομές μεταξύ τους, προσφέρει στήριξη και προστασία. Διακρίνεται σε συνδετικό, χόνδρινο και οστίτη ιστό.



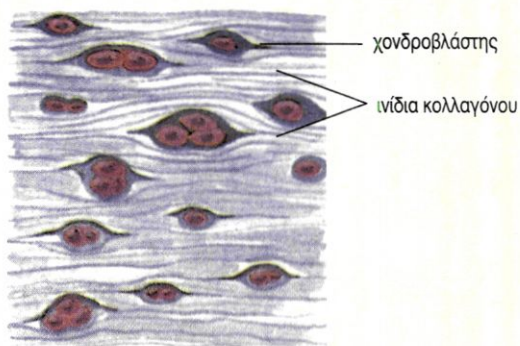
εικ. 1.5 Χαλαρός συνδετικός ιστός

Ο **συνδετικός ιστός** διακρίνεται σε χαλαρό και πυκνό. Ο χαλαρός συνδετικός ιστός συναντάται κυρίως στο δέρμα. Η μεσοκυττάρια ουσία του περιέχει ίνες κολλαγόνου και ελαστίνης (εικ. 1.5). Η μεσοκυττάρια ουσία του πυκνού συνδετικού ιστού αποτελείται κυρίως από ινίδια κολλαγόνου σε δεσμίδες. Συναντάται στους συνδέσμους των αρθρώσεων και στους τένοντες που συνδέουν τους σκελετικούς μυς με τα οστά. Ο λιπώδης ιστός είναι ένας ειδικός τύπος χαλαρού συνδετικού ιστού, του οποίου τα κύτταρα (λιποκύτταρα) αποθηκεύουν λίπος (εικ. 1.6).



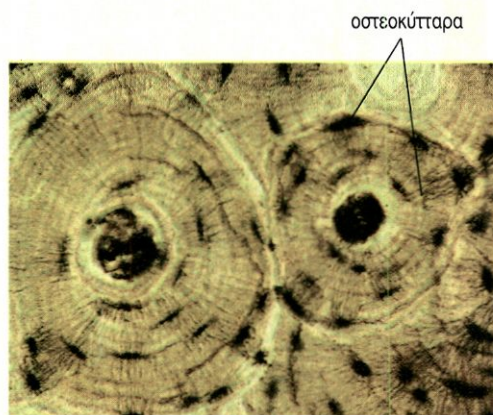
εικ. 1.6 Λιπώδης ιστός

Ο **χόνδρινος ιστός** είναι στέρεος και συγχρόνως εύκαμπτος. Τα κύτταρά του, οι χονδροβλάστες, βρίσκονται μέσα σε κοιλότητες της μεσοκυττάριας ουσίας (εικ.1.7). Ο ιστός αυτός συναντάται στους αρθρικούς χόνδρους, στο πτερύγιο του αυτιού, στους μεσοσπονδύλιους δίσκους κτλ.



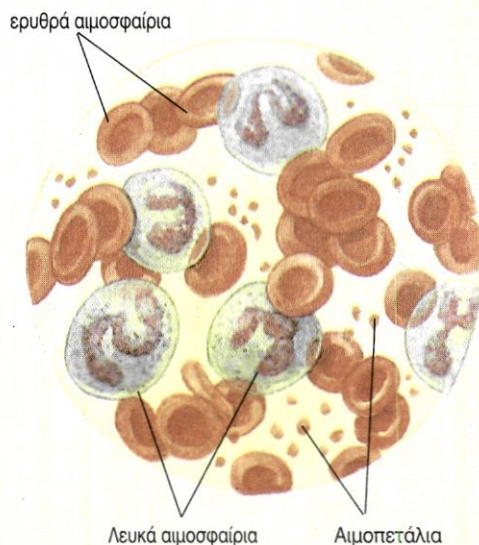
εικ. 1.7 Χόνδρινος ιστός

Ο **οστίτης ιστός**, που συναντάται στα οστά, αποτελείται από εξαιρετικά σκληρή μεσοκυττάρια ουσία, η οποία περιέχει άλατα και ινίδια κολλαγόνου. Μέσα σε κοιλότητές της υπάρχουν τα οστεοκύτταρα (εικ.1.8).



εικ. 1.8 Συμπαγής οστίτης ιστός

Το **αίμα** θεωρείται από τους περισσότερους ερευνητές ως ιδιαίτερος τύπος συνδετικού ιστού, που αποτελείται από τρία είδη κυττάρων: τα ερυθρά αιμοσφαίρια, που μεταφέρουν οξυγόνο, τα λευκά αιμοσφαίρια, που συμβάλλουν στην άμυνα, και τα αιμοπετάλια, που συμμετέχουν στην πήξη του αίματος. Η μεσοκυττάρια ουσία σ' αυτή την περίπτωση είναι υγρή και αποτελεί το πλάσμα του αίματος (εικ.1.9).



εικ. 1.9 Αίμα

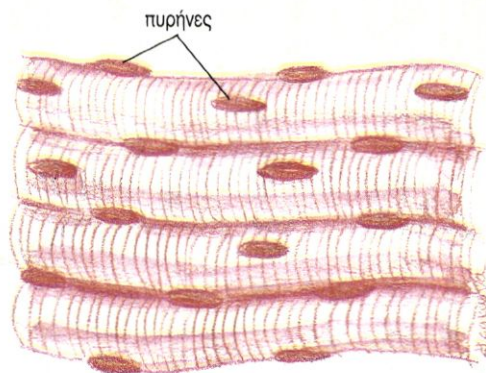
Μυϊκός ιστός

Ο **μυϊκός ιστός** αποτελείται από κύτταρα, τις μυϊκές ίνες, οι οποίες έχουν την ικανότητα να συστέλλονται, επιτρέποντας κινήσεις. Υπάρχουν τρεις τύποι μυϊκού ιστού.

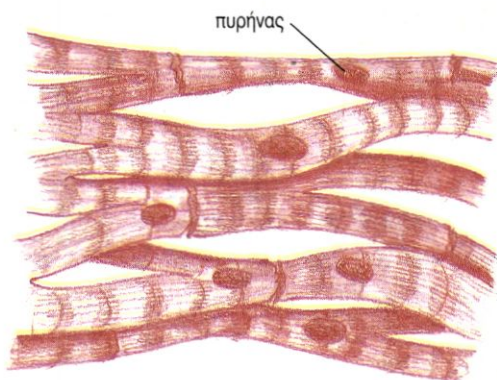
Ο **σκελετικός μυϊκός ιστός** συναντάται στους σκελετικούς μυς και αποτελείται από σχετικά μακριές κυλινδρικές μυϊκές ίνες, που φέρουν γραμμώσεις. Η συστολή τους γίνεται με τη θέλησή μας. (εικ. 1.10).

Ο **μυϊκός ιστός της καρδιάς (μυοκάρδιο)** βρίσκεται μόνο στα τοιχώματα της καρδιάς. Οι μυϊκές ίνες του είναι κυλινδρικές, έχουν γραμμώσεις, αλλά δεν υπακούουν στη θέλησή μας. (εικ. 1.11)

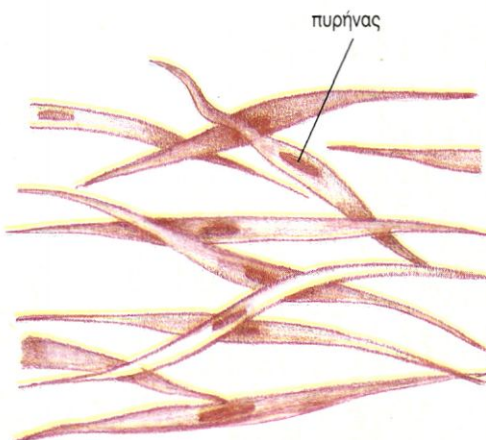Ο **λείος μυϊκός ιστός** επενδύει κυρίως τοιχώματα, όπως αυτά των αγγείων και του γαστρεντερικού σωλήνα. Αποτελείται από ατρακτοειδείς και χωρίς γραμμώσεις μυϊκές ίνες, οι οποίες δεν υπακούουν στη θέλησή μας. (εικ. 1.12).



εικ. 1.10 Σκελετικός μυϊκός ιστός



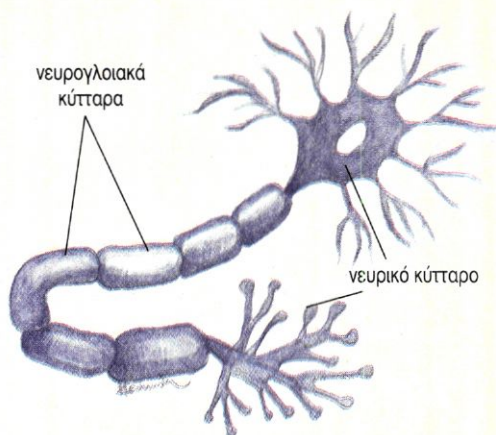
εικ. 1.11 Μυϊκός ιστός της καρδιάς



εικ. 1.12 Λείος μυϊκός ιστός

Νευρικός ιστός

Ο **νευρικός ιστός** αποτελείται από νευρικά κύτταρα ή νευρώνες και από νευρογλοιακά κύτταρα. Οι νευρώνες είναι κύτταρα με αποφυάδες εξειδικευμένα στην παραγωγή και μεταβίβαση νευρικών ώσεων. Τα νευρογλοιακά κύτταρα στηρίζουν μονώνουν και τρέφουν τους νευρώνες. (εικ. 1.13). Παρατηρούμε ότι σε έναν ιστό ενδέχεται να συνυπάρχουν διαφορετικά είδη κυττάρων, τα οποία όμως συμμετέχουν στην ίδια λειτουργία.



εικ. 1.13 Κύτταρα του νευρικού ιστού

ΟΡΓΑΝΑ ΚΑΙ ΣΥΣΤΗΜΑΤΑ ΟΡΓΑΝΩΝ

Όργανα

Ένα **όργανο** αποτελείται από διαφορετικούς ιστούς και επιτελεί μία συγκεκριμένη λειτουργία. Για παράδειγμα, ο δικάφαλος βραχιόνιος μυς αποτελείται από μυϊκό, συνδετικό και νευρικό ιστό. Η λειτουργία του είναι η κάμψη του πήχη. Το στομάχι αποτελείται και από τους τέσσερις τύπους ιστών. Η λειτουργία του είναι η αποθήκευση της τροφής και η πέψη των πρωτεϊνών.

Συστήματα οργάνων

Όργανα που συνεργάζονται για την πραγματοποίηση μίας λειτουργίας συνιστούν ένα **σύστημα οργάνων**. Για παράδειγμα, η στοματική κοιλότητα, ο φάρυγγας, ο οισοφάγος, το στομάχι, το λεπτό και το παχύ έντερο, μαζί με τους προσαρτημένους αδένες που είναι όργανα που έχουν σχέση με την πρόσληψη, τη μεταφορά και την πέψη της τροφής, την απορρόφηση των χρησιμων συστατικών και την αποβολή των άχρηστων, αποτελούν το πεπτικό σύστημα.

Στο **πεπτικό σύστημα** πραγματοποιείται η πέψη της τροφής και η απορρόφηση των θρεπτικών συστατικών. Οι θρεπτικές ουσίες και το οξυγόνο μεταφέρονται σε όλα τα όργανα με το **κυκλοφορικό σύστημα**. Το **αναπνευστικό σύστημα** χρησιμεύει για την ανταλλαγή των αερίων της αναπνοής. Οι άχρηστες και οι επιβλαβείς ουσίες αποβάλλονται κυρίως από το **ουροποιητικό σύστημα**.

Το **σύστημα των αισθητήριων οργάνων** δέχεται ερεθίσματα. Τα ερεθίσματα αυτά αναλύονται και ερμηνεύονται στο **νευρικό σύστημα**, το οποίο σε συνεργασία με το **σύστημα των ενδοκρινών αδένων** ρυθμίζει και συντονίζει όλες τις λειτουργίες του σώματος.

Το **ερειστικό σύστημα**, που αποτελείται από τον αρθρωτό σκελετό, στηρίζει και προστατεύει τον οργανισμό και μαζί με το **μυϊκό σύστημα** συμβάλλει στις κινήσεις.

Το **αναπαραγωγικό σύστημα** παράγει τους γαμέτες και είναι απαραίτητο στην αναπαραγωγή.

Όλα τα παραπάνω συστήματα συνεργάζονται στενά μεταξύ τους και αποτελούν τον **ανθρώπινο οργανισμό**.

ΠΕΡΙΛΗΨΗ

Ο άνθρωπος είναι πολυκύτταρος οργανισμός. Τα κύτταρά του έχουν διαφορετικά μορφολογικά και λειτουργικά χαρακτηριστικά, που τους επιτρέπουν να επιτελούν εξειδικευμένες λειτουργίες. Κύτταρα κατά κανόνα μορφολογικά και λειτουργικά όμοια αποτελούν έναν ιστό. Υπάρχουν τέσσερις διαφορετικοί ιστοί: ο επιθηλιακός, ο ερειστικός,

ο μυϊκός και ο νευρικός.

Διαφορετικοί ιστοί συγκροτούν ένα όργανο. Όργανα με παρεμφερείς λειτουργίες συνθέτουν ένα σύστημα οργάνων. Όλα τα συστήματα οργάνων συνεργάζονται στενά και αρμονικά μεταξύ τους και αποτελούν τον ανθρώπινο οργανισμό.

ΕΡΩΤΗΣΕΙΣ

1. Να συγκρίνετε τους εξωκρινείς και τους ενδοκρινείς αδένες.
2. Ποια είναι τα είδη του ερειστικού ιστού;
3. Να συμπληρωθεί ο παρακάτω πίνακας.

Είδος ιστού ↓	Τύποι κυττάρων	Λειτουργίες ιστού
Επιθηλιακός		
Ερειστικός		
Μυϊκός		
Νευρικός		

4. Σε ποιους ιστούς συναντάμε τα παρακάτω κύτταρα:

Χονδροβλάστες
Ερυθρά αιμοσφαίρια
Επιθηλιακά κύτταρα
Νευρογλοιακά κύτταρα
Οστεοκύτταρα
Λευκά αιμοσφαίρια
Μυϊκά κύτταρα
Βλεννογόνα κύτταρα
Νευρικά κύτταρα
Λιποκύτταρα

5. Να συμπληρωθεί ο παρακάτω πίνακας.

Είδος μυϊκού ιστού:	Σκελετικός μυϊκός ιστός	Μυϊκός ιστός του μυοκαρδίου	Λείος μυϊκός ιστός
Μορφολογία μυϊκής ίνας			
Ελέγχεται από τη θέλησή μας;			
Σε ποια όργανα βρίσκονται;			

6. Ποια τα κυριότερα συστήματα του οργανισμού μας και ποιος ο ρόλος τους;

7. Ποια συστήματα συντονίζουν τις λειτουργίες του οργανισμού;